



Ministero della Salute

DIREZIONE GENERALE DEI DISPOSITIVI MEDICI E DEL
SERVIZIO FARMACEUTICO
UFFICIO V - ATTIVITA' ISPETTIVE E VIGILANZA
VIALE GIORGIO RIBOTTA, 5 - 00144 ROMA

Ministero della Salute

DGDMF

0061200-P-30/10/2019



356953 193

- Agli Assessori delle Regioni e Provincie autonome con delega in materia sanitaria
SEDE
- Alla F. N. O. M. C. e. O.
segreteria@pec.fnomceo.it
- Alla F.O.F.I.
posta@pec.fofi.it
- Alla F. I. M. M. G.
fimmg@legalmail.it
- Alla F. I. S. M.
fism.pec@legalmail.it
- Alla F.I.A.S.O.
webmaster@fiaso.it
- All' A. I. O. P.
segreteria.generale@aiop.it
- All' A.N.M.D.O.
anmdo.segreteria@gmail.com
- Alla S.I.E.
paolo.corradini@unimi.it
- All' A.N.M.I.R.S.
info@anmirs.it
- Alla S. I. F. O.
sifosede@sifoweb.it
- Alla S.I.C.P.R.E.
segreteria@sicpre.it
- All' A.I.C.P.E.
segreteria.aicpe@gmail.com
- Alla S.I.S.
scuola@senologia.it
- All' A.N.I.S.C.
info@organizzazioneagora.it
- Alla S.I.E.
segreteria generale.sie@gmail.com
- All' A.I.O.M.
aiom.segretario@aiom.it
- Alla S.I.C.O.
info@sicoonline.org
- Alla S.I.R.M.
presidente@sirm.org
- Alla S.I.A.P.E.C.
presidente@siapec.it

e, p.c.

- Al Comando dei NAS
- All'Ufficio di Gabinetto
- Al Segretario Generale

SEDE



OGGETTO: Linee di indirizzo sul percorso diagnostico terapeutico assistenziale per il linfoma anaplastico a grandi cellule associato ad impianti protesici mammari (BIA-ALCL) e Consenso informato – Revisione ottobre 2019

Con riferimento al Linfoma Anaplastico a Grandi Cellule in pazienti portatori di protesi mammarie, il **Tavolo di lavoro permanente**, composto da referenti delle Direzioni Generali dei Dispositivi Medici e del Servizio Farmaceutico, delle Professioni sanitarie, della Prevenzione, della Comunicazione e della Programmazione Sanitaria e dagli esperti delle sezioni II e V del Consiglio Superiore di Sanità, oltre che da esperti clinici di livello internazionale, tenuto conto anche delle osservazioni apportate dalle società scientifiche di Società Italiana di Chirurgia Plastica ed Estetica (SICPRE) ed Associazione Italiana di Chirurgia Plastica Estetica (AICPE), ha ritenuto di aggiornare ed integrare il **Percorso Diagnostico Terapeutico Assistenziale** a cui sottoporre i pazienti portatori di protesi mammarie con sintomatologia sospetta e/o con diagnosi confermata di Linfoma Anaplastico a Grande Cellule, già diffuso con Circolare n. 42050 del 16.07.2019 (Allegato 1).

Con l'occasione ha ritenuto di aggiornare anche lo **schema di consenso informato** che, allegato al consenso generico all'intervento chirurgico di impianto di protesi mammarie, dovrà essere somministrato al paziente che intenda sottoporsi a questo tipo di chirurgia (Allegato 2).

Si confida nell'impegno di tutti nel mettere in atto azioni volte a favorire la diffusione, presso gli operatori sanitari coinvolti, delle corrette procedure per l'individuazione e la presa in carico di pazienti a rischio e/o con diagnosi confermata di BIA-ALCL.

Gli Assessorati e gli Enti in indirizzo sono invitati a dare ampia diffusione alla presente nota che sarà pubblicata anche nel portale dell'Amministrazione all'indirizzo:

<http://www.salute.gov.it/dispositivi/dispomed.jsp>

Cordiali saluti

II DIRETTORE GENERALE

Dott.ssa Marcella Marletta



Allegati

1. *Linee di indirizzo per il PDTA. Revisione – ottobre 2019*
2. *Consenso informato per BIA-ALCL*

Referenti: Ufficio V

Dott.ssa Lucia Lispi

Direttore UFFICIO 5 -DGDMF

Dott.ssa Antonella Campanale

Dirigente medico UFFICIO 5 – DGDMF

LINEE DI INDIRIZZO SUL PERCORSO DIAGNOSTICO TERAPEUTICO ASSISTENZIALE PER IL LINFOMA ANAPLASTICO A GRANDI CELLULE ASSOCIATO AD IMPIANTI PROTESICI MAMMARI (BIA-ALCL)

Revisione – ottobre 2019

1. SOSPETTO CLINICO: sintomatologia e anamnesi

I sintomi solitamente correlati al BIA-ALCL insorgono nel sito della protesi mammaria, sia impiantata a scopo estetico che ricostruttivo. I sintomi sono più frequentemente monolaterali e comprendono:

- aumento di volume e tensione mammaria a causa di sieroma peripotesico tardivo (insorto dopo almeno 1 anno dall'intervento di impianto della protesi mammaria) con anamnesi negativa per trauma o infezione, specie se persistente e recidivante;
- presenza di una massa mammaria palpabile;
- linfadenomegalia ascellare;

e più raramente:

- contrattura capsulare di Baker IV con deformazione del profilo in particolare se monolaterale;
- ulcerazione cutanea.

2. PERCORSO DIAGNOSTICO

Qualora il medico di medicina generale (MMG) o lo specialista che ha in cura il paziente, in seguito ad accurata anamnesi generale e specifica, riscontri un sospetto di BIA-ALCL con uno o più sintomi sopra riportati deve inviare il paziente ad un centro radiologico affinché si effettui una ecografia mammaria ed ascellare. Nel sospetto ecografico di rottura di protesi o in presenza di una massa, si consiglia di eseguire anche una risonanza magnetica (RM) e/o tomografia computerizzata associata ad emissione di positroni (TC/PET).

In presenza di un **sieroma tardivo** deve essere effettuata una agoaspirazione ecoguidata con ago sottile in una Breast Unit o adeguata struttura sanitaria.

In presenza di una **massa peripotesica e/o linfadenopatia locoregionale o di una contrattura capsulare (tipo Baker IV) (1)** associata a sieroma e ad una linfadenopatia locoregionale, si invia alla Breast Unit di riferimento per una valutazione multidisciplinare, coinvolgendo lo

specialista che ha preso in carico il paziente, al fine di programmare un eventuale intervento chirurgico di rimozione della massa e/o di linfadenectomia, e/o di espianto della protesi e della capsula periprotetica mammaria.

3. GESTIONE DEL MATERIALE DA SOTTOPORRE AD ESAME CITOLOGICO

In presenza di sieroma, eseguire citoaspirazione di almeno 20 cc con agosottile (25 Gauge) sotto guida ecografica ed inviare il materiale a fresco entro 12 ore, conservandolo possibilmente a +4°C, al centro di anatomia patologica di riferimento.

A cura dell'anatomia patologica, il liquido raccolto dovrà essere centrifugato ed il pellet utilizzato per l'allestimento di:

- strisci da colorare con May-Grünwald-Giemsa e con metodo di Papanicolaou
- un citoincluso in paraffina, per l'espletamento di indagini immunohistochimiche

Qualora il versamento sia >20 ml una parte dovrà essere inviata al laboratorio di microbiologia per l'esecuzione di un esame colturale.

Nel caso in cui non sia possibile inviare il sieroma a fresco lo si può fissare aggiungendo una quantità equivalente di formalina neutra tamponata al 10%. Il materiale fissato dovrà quindi essere inviato entro 24 ore a temperatura ambiente al laboratorio di anatomia patologica per l'allestimento dello striscio da colorare con il metodo di Papanicolaou e del citoincluso in paraffina.

Per la descrizione dettagliata della diagnosi di BIA-ALCL si rimanda all'allegato A.

4. GESTIONE DEL MATERIALE DA SOTTOPORRE AD ESAME ISTOLOGICO

In presenza di **una massa periprotetica e/o linfadenopatia locoregionale o di una contrattura capsulare (tipo Baker IV) associata a sieroma**, si deve inviare il materiale asportato (massa, capsula periprotetica in toto, linfonodo), possibilmente entro un'ora a fresco, oppure fissato in formalina tamponata al 10% entro 24 ore, alla anatomia patologica della Breast Unit che ha preso in carico il paziente. Il chirurgo dovrà indicare mediante utilizzo di fili di reperi il polo superiore e la faccia anteriore della capsula. I dispositivi medici espianati seguono il percorso descritto dalla normativa europea.

PROCEDURA CHIRURGICA

La capsula, ove possibile deve essere asportata *en bloc* con la protesi; nei casi in cui questa procedura si riveli ad alto rischio è necessario che la capsulectomia sia completa accertandosi di

non lasciare in loco nessuna porzione della capsula. E' necessario orientare il campione con un filo di sutura che indichi il margine superiore e uno che indichi il margine anteriore. Qualora la capsula venga asportata in frammenti indicarne la localizzazione topografica.

Esame macroscopico del campione operatorio (a cura dell'anatomia patologica)

La capsula deve essere asportata in toto e deve essere aperta lungo la faccia anteriore e posta distesa su di un supporto piano (ad esempio di sughero) a fissare in formalina tamponata al 10% a pH neutro per 24 ore (2).

Al termine del processo di fissazione:

- descrivere la presenza di coaguli di fibrina adesi alla superficie interna della capsula ed evidenziare eventuali masse che interessino lo spessore della capsula stessa o che la superino coinvolgendo i tessuti peri-capsulari;
- colorare con inchiostro di china la superficie esterna della capsula;
- eseguire un esteso campionamento che preveda almeno due prelievi per ognuna delle porzioni identificate mediante i fili di reperi chirurgici: polo superiore, polo inferiore, faccia anteriore, faccia posteriore, faccia mediale, faccia laterale. Qualora siano presenti aree o masse sospette si potranno aggiungere ulteriori prelievi. Qualora l'esame microscopico non dovesse rivelare la presenza di cellule neoplastiche si procederà alla ripetizione dei 12 prelievi di cui sopra.

Una volta completate la processazione e la inclusione del materiale prelevato, si procede al taglio al microtomo di 2/3 sezioni di cui una o due colorate in ematossilina-eosina e /o in Giemsa ed una immunocolorata per la molecola CD30.

Esame microscopico del campione operatorio (a cura dell'anatomia patologica)

La presenza delle grandi cellule anaplastiche CD30+ andrà descritta se confinata ai coaguli di fibrina adesi alla superficie interna della capsula (T1), o se infiltranti la capsula graduando il livello di infiltrazione come: T2 se limitata agli strati più superficiali; T3 coinvolgente la capsula in modo massivo; T4: estesa ai tessuti extracapsulari.

Il livello di infiltrazione neoplastica dei margini della resezione chirurgica deve essere riportato come segue:

- R0: assenza di residuo di malattia
- R1: residuo microscopico di malattia
- R2: residuo macroscopico di malattia

5. GESTIONE DEL CASO DUBBIO E CONFERMA DIAGNOSTICA

In presenza di un esame citologico di sieroma e/o di un esame istologico di una massa, capsula periprotetica, e/o linfonodo di difficile interpretazione diagnostica, tutto il materiale (preparati citologici ed istologici) deve essere inviato ad uno dei centri di anatomia patologica di riferimento indicati dal Ministero della Salute nella circolare n. 28346 del 16 maggio 2019 e n. 35027 del 14 giugno 2019, e s.m.i. affinché vengano eseguite ulteriori indagini immunofenotipiche e/o molecolari. Al termine delle indagini, il materiale verrà restituito ai centri di anatomia patologica di provenienza.

Ogni diagnosi certa di BIA-ALCL posta in qualsiasi anatomia patologica del territorio nazionale su sieroma, massa, capsula periprotetica o linfonodo dovrà essere riconfermata in uno dei centri di riferimento indicati dal Ministero della Salute nella circolare n. 28346 del 16 maggio 2019 e n. 35027 del 14 giugno 2019 e s.m.i.. Al termine delle indagini, il materiale verrà restituito ai centri di anatomia patologica di provenienza.

6. GESTIONE DEL PAZIENTE CON DIAGNOSI CONFERMATA DI BIA-ALCL

In presenza di una diagnosi certa di BIA-ALCL posta su sieroma, capsula periprotetica, massa o linfonodo, il paziente deve essere inviato alla Breast Unit di riferimento dove un team multidisciplinare programma un esame TC/PET total Body. Nel caso in cui la TC/PET riveli:

- una **malattia localizzata alla sola capsula periprotetica** si dovrà programmare un intervento chirurgico di espianto delle protesi e di capsulectomia radicale possibilmente *en bloc*. La capsula espantata dovrà essere inviata in anatomia patologica seguendo il percorso riportato al paragrafo 4;
- la **presenza di una linfadenopatia**, si dovrà programmare, oltre alla rimozione dell'impianto e della capsula periprotetica mammaria, anche una linfadenectomia ed una biopsia osteomidollare per la conferma istologica di disseminazione di malattia a livello nodale (Stadio IIB e III) e/o midollare (Stadio IV);
- una **malattia localmente avanzata con infiltrazione della parete toracica**, se a seguito di una valutazione multidisciplinare la paziente può essere sottoposta all'intervento chirurgico, eseguire prima la rimozione della protesi, della capsula periprotetica e di tutto il tessuto radicabile, quindi sottoporre la paziente a terapia sistemica chemioterapica o mediante immunoterapia (Brentuximab vedotin) nei pazienti refrattari alla chemioterapia;
- una **malattia disseminata ad organi a distanza (es. midollo osseo, fegato)**, se a seguito di una valutazione multidisciplinare la paziente venga giudicata inoperabile, si consiglia di procedere prima con la terapia sistemica chemioterapica o mediante immunoterapia (Brentuximab vedotin) nei pazienti refrattari alla chemioterapia, e dopo, se possibile, con l'intervento chirurgico di rimozione della protesi, della capsula periprotetica e di tutto il tessuto radicabile.

STADIAZIONE CLINICO-PATOLOGICA DEL BIA-ALCL

Ad oggi il sistema di stadiazione maggiormente utilizzato per il BIA-ALCL è il sistema clinico-patologico TNM proposto dall'MD Anderson (3):

T: estensione del tumore

T1 confinato al sieroma o nella fibrina presente sul lato luminale della capsula periprotetica

T2 infiltrante gli strati più superficiali della capsula periprotetica

T3 infiltrante massivamente la capsula periprotetica

T4 infiltrante i tessuti extra-capsulari

N: coinvolgimento linfonodale

N0 nessun coinvolgimento linfonodale

N1 coinvolgimento di un linfonodo locoregionale

N2 coinvolgimento di più linfonodi locoregionali

M: metastasi

M0 nessuna disseminazione a distanza

M1 disseminazione ad altri organi a distanza

STADIO

IA: T1N0M0

IB: T2N0M0

IC: T3N0M0

IIA: T4N0M0

IIB: T1-3N1M0

III: T4N1-2M0

IV: TanyNanyM1

7. PERCORSO TERAPEUTICO DEL PAZIENTE SOTTOPOSTO A TERAPIA CHIRURGICA

Il Paziente affetto da BIA-ALCL deve essere trattato con un approccio multidisciplinare garantito all'interno delle Breast Unit di riferimento. In particolare:

- il paziente sottoposto ad intervento di rimozione della protesi e capsulectomia radicale *en bloc* con **malattia confinata alla capsula periprotetica in stadio IA, IB, IC (T1-2-3 N0 M0)** dovrà eseguire un follow-up clinico-radiologico ogni 3-6 mesi per i primi 2 anni e controlli

annuali fino a 5 anni. Nel caso in cui sia stata impossibile l'asportazione *en bloc* o radicale della capsula, si dovrà eseguire un nuovo esame TC/PET al fine di considerare l'opportunità di una radioterapia post-operatoria.

- il paziente con **malattia estesa ai tessuti extracapsulari in stadio IIA** (T4 N0 M0) sottoposto ad intervento di rimozione della protesi, della capsula e di tessuto il tessuto infiltrato dovrà eseguire un follow-up clinico-radiologico ogni 3-6 mesi per i primi 2 anni e controlli annuali fino a 5 anni. Nel caso in cui sia presente un residuo di malattia sui margini della resezione chirurgica (R1 o R2) a seconda dell'entità del residuo il paziente dovrà essere sottoposto o a trattamento radioterapico locale o a terapia sistemica secondo schema chemioterapico (CHOP, CHOEP o DA-EPOCH) o con immunoterapia (Brentuximab vedotin) nei casi resistenti/recidivanti alla chemioterapia. Eseguire poi un follow-up clinico-radiologico ogni 3-6 mesi per i primi 2 anni e controlli annuali fino a 5 anni;
- il paziente con **malattia localizzata alla capsula ma disseminata ai linfonodi in stadio IIB** (T1-2-3 N1 M0) o **estesa oltre la capsula e con disseminazione ai linfonodi in stadio III** (T4 N1-2 M0), sottoposto a intervento chirurgico di rimozione della protesi, della capsula e di tutto il tessuto infiltrato dovrà eseguire una terapia sistemica adiuvante secondo schema chemioterapico (CHOP, CHOEP o DA-EPOCH) o con immunoterapia (Brentuximab vedotin) nei casi resistenti/recidivanti alla chemioterapia. Caso per caso, in base alla risposta alla chemioterapia (eventualmente seguita da Brentuximab-Vedotin), valutata alla TC/PET, la Breast Unit deciderà se eseguire una radioterapia locale di consolidamento. Eseguire poi un follow-up clinico-radiologico ogni 3-6 mesi per i primi 2 anni e controlli annuali fino a 5 anni;

8. SEGNALAZIONE DEL CASO DI BIA-ALCL

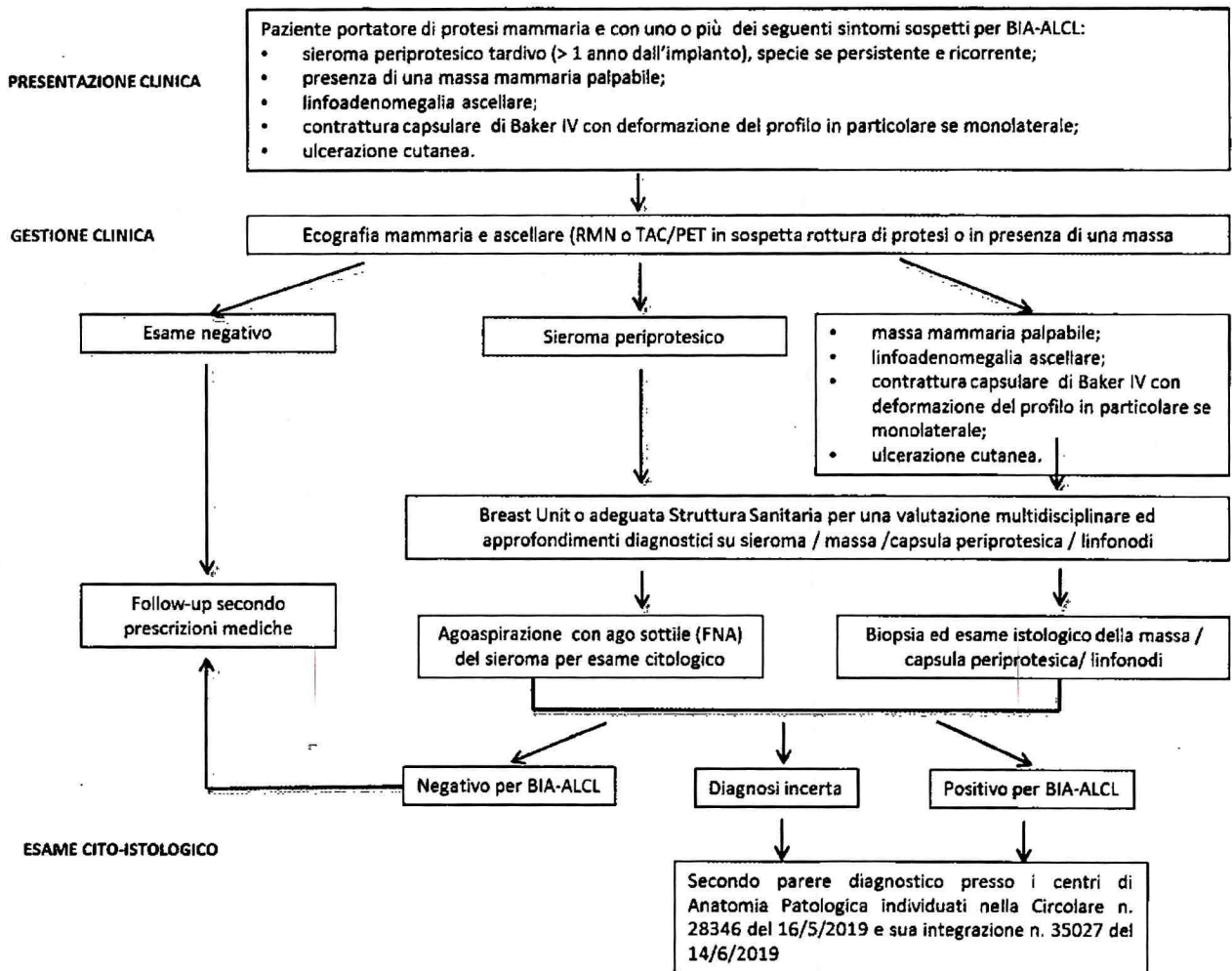
Ogni nuova diagnosi di BIA-ALCL comprensiva della sua stadiazione clinico-patologica dovrà essere segnalata obbligatoriamente al Ministero della salute - Direzione Generale dei Dispositivi Medici e del servizio Farmaceutico, accedendo al seguente link:

<http://www.salute.gov.it/DispoVigilancePortaleRapportoOperatoreWeb/>,

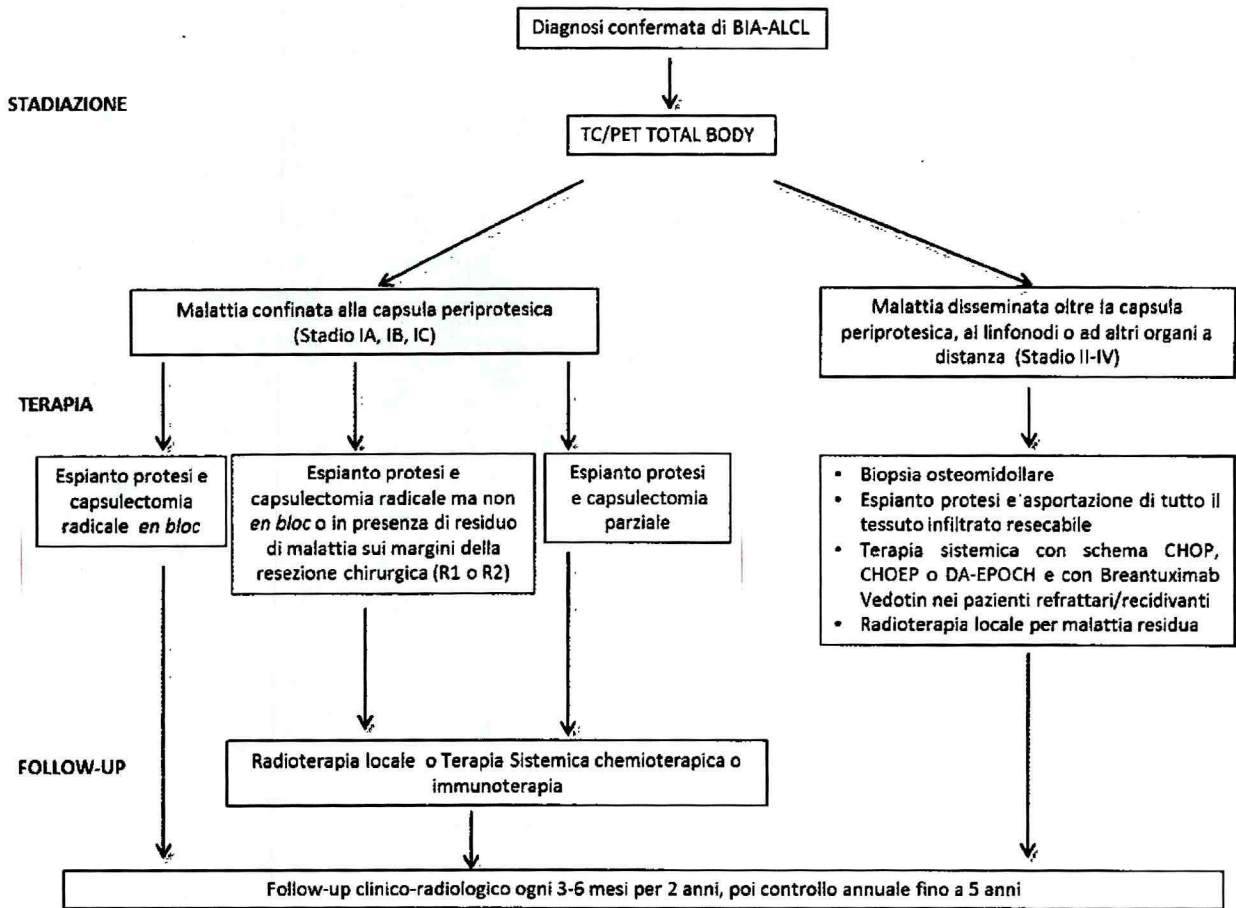
o secondo le modalità indicate nella circolare n 11758 del 11/03/2015 e in eventuali e successive apposite indicazioni.

Si ribadisce che particolare attenzione dovrà essere data nel fornire indicazioni su: tipo di protesi mammaria impiantata al momento della diagnosi e negli anni precedenti; data di ogni impianto; tempo intercorso tra il primo impianto e la prima comparsa dei sintomi; sintomatologia in corso; iter diagnostico; stadiazione; terapia effettuata e follow-up.

ILLUSTRAZIONE PDTA



Prosegue



ALLEGATO A

Morfologia e profilo fenotipico per la diagnosi di BIA-ALCL

Gli elementi neoplastici hanno grandi dimensioni (circa 8-10 volte più voluminosi di un piccolo linfocito). Hanno nucleo più spesso reniforme od a ferro di cavallo, con uno o più prominenti nucleoli. La rima citoplasmatica è ampia, grigia-violetta al Giemsa, più spesso vacuolata.

In caso di positività del sieroma, tali elementi possono costituire la quota cellulata unica o predominante oppure possono essere frammisti ad elementi infiammatori di varia natura, specie istiociti. Generalmente, essi sono contenuti in una quantità più o meno abbondante di fibrina. Importante è distinguere gli istiociti dagli elementi neoplastici. A tal fine, molto utile è la caratterizzazione con un anticorpo anti-CD68 specifico per gli istiociti e anticorpo anti-CD30. Quest'ultimo nelle cellule neoplastiche produce una positività di membrana e puntiforme in sede para-nucleare, corrispondente all'apparato del Golgi. E' opportuno ricordare come positività diverse da quella descritte possono essere il risultato di artefatti tecnici e, come tali, non valorizzate.

Gli stessi criteri citologici vanno applicati alla valutazione della capsula e degli eventuali linfonodi. Bisogna porre attenzione nel non confondere le grandi cellule anaplastiche con elementi linfocitari reattivi CD30-positivi, quali quelli normalmente compresi nello spessore della capsula. A tale riguardo, oltre alle dimensioni ed ai dettagli citologici, utile è anche la caratterizzazione immunocistochemica, la quale mostra l'usuale difettività del profilo fenotipico degli elementi tumorali per marcatori di lineage T quali CD2, CD3, CD5, CD7, la costante espressione di CD30 e quella piuttosto frequente di marcatori di citotossicità quali Perforina, GranzymeB e TIA1.

Altre espressioni di potenziale interesse per ragioni terapeutiche, oltre alla molecola CD30, sono quelle per pSTAT3 e PD-L1, quest'ultima eventualmente integrata da analisi FISH con sonda diretta contro 9p24.1.

Lo studio del riarrangiamento clonale del recettore dei linfociti T (mediante tecnica PCR BIOMED-2 o citofluorimetrica) ha carattere ancillare.

Bibliografía:

1. "Classification of capsular contracture after prosthetic breast reconstruction" *Plast Reconstr Surg.* 1995 Oct; 96(5):1119-23; discussion 1124.
2. "A proposal for pathologic processing of breast implant capsules in patients with suspected breast implant anaplastic large cell lymphoma". Lyapichev KA, Piña-Oviedo S, Medeiros LJ et al. *Mod Pathol.* 2019 Aug 5. doi: 10.1038/s41379-019-0337-2.)
3. "Complete Surgical Excision Is Essential for the Management of Patients With Breast Implant-Associated Anaplastic Large-Cell Lymphoma" *J Clin Oncol.* 2016 Jan 10; 34(2):160-8.

CONSENSO INFORMATO ALL' IMPIANTO DI PROTESI MAMMARIA (PER FINALITA' ESTETICA O RICOSTRUTTIVA)

SINTESI INFORMATIVA

su

BIA-ALCL (Linfoma Anaplastico a Grandi cellule Associato ad Impianti protesici)

LA PRESENTE NOTA INTEGRA IL CONSENSO INFORMATO GENERICO RELATIVO ALL' INTERVENTO DI IMPIANTO DI PROTESI MAMMARIA

Il Linfoma Anaplastico a Grandi Cellule (ALCL dall'inglese Anaplastic Large Cell Lymphoma) è una rara forma di Linfoma non-Hodgkin (NHL) che si sviluppa a carico dei linfociti T del sistema immunitario.

Con i dati attuali, sebbene una predominanza di casi di BIA-ALCL sia stata riportata nei pazienti con impianti di protesi mammaria a superficie testurizzata (cioè ruvida), non ci sono sufficienti evidenze scientifiche che supportino la correlazione causale tra l'insorgenza di questa patologia e il tipo di protesi mammaria, seppure enti regolari ed istituzioni sanitarie raccomandino una sorveglianza attiva della popolazione di donne con protesi mammarie.

In Italia, si stima si verifichino 2,8 casi di BIA-ALCL ogni 100.000 pazienti impiantati. Dei 45 casi riscontrati (dal 2012 al 1 giugno 2019) solo 1 ha avuto un esito fatale poiché la diagnosi è stata effettuata tardivamente ed in uno stato avanzato della malattia. **La prognosi di questa condizione clinica resta tuttavia favorevole quando diagnosticata precocemente.**

A seguito del ritiro delle protesi testurizzate da parte dell'Autorità francese il Ministro della Salute ha richiesto di poter acquisire il parere del più alto organo scientifico del nostro paese, ossia del Consiglio Superiore di Sanità, al fine di tutelare la salute dei cittadini.

Il Consiglio Superiore di Sanità, a seguito di approfondita istruttoria, sulla base della letteratura scientifica pertinente, e della documentazione tecnico - scientifica disponibile, ha predisposto una relazione in merito all'argomento, disponibile sul portale del Ministero della salute al seguente link: http://www.salute.gov.it/portale/temi/p2_6.jsp?lingua=italiano&id=4419&area=dispositivi-medici&menu=vigilanza e ha dichiarato che *non si ravvedono motivazioni sufficienti per raccomandare il ritiro dalla disponibilità commerciale delle protesi testurizzate.*

Tuttavia, il Consiglio Superiore di Sanità ha raccomandato a tutti i soggetti portatori di protesi mammarie (testurizzate o lisce) impiantate a fini estetici di sottoporsi a regolari controlli clinici (almeno una volta l'anno) indicati dal proprio chirurgo e prescritti con cadenza modulabile in base alla valutazione clinica del singolo soggetto. Inoltre ha raccomandato l'immediata esecuzione di un'ecografia e di un esame citologico del liquido di aspirazione in caso di sospetto clinico di

sieroma tardivo (almeno 1 anno dopo l'intervento chirurgico). Non ha fornito l'indicazione alla rimozione della protesi liscia o testurizzata in assenza di sospetto clinico di BIA-ALCL.

Le pazienti portatrici di protesi mammarie a seguito di mastectomia per carcinoma mammario non necessitano di ulteriori esami oltre quelli richiesti dalle regolari visite di controllo oncologiche (che già prevedono ecografia mammaria e mammografia o RMN mammaria) e prescritti sulla base del rischio associato allo stadio di avanzamento e alle caratteristiche biologiche della neoplasia. Non si pone indicazione alla rimozione della protesi liscia o testurizzata in assenza di sospetto clinico di BIA-ALCL.

ESPRESSIONE ED ACQUISIZIONE DEL CONSENSO/DISSENSO INFORMATO AD IMPIANTO DI PROTESI MAMMARIA

Dichiarante

Il/la sottoscritto/a _____ nato/a _____ il
_____ residente in _____ Via

informato/a dal Prof./Dott. _____ su:

- tipo di protesi che si intende impiantare
-

Reso consapevole:

- che la protesi mammaria non è definitiva e che dopo un intervallo di tempo variabile e non determinabile, in quanto influenzato da fattori anche individuali non prevedibili, dovrà essere espantata ed eventualmente sostituita in caso di contrattura capsulare o di rottura;
- dei rischi relativi a questa tipologia di intervento chirurgico ed elencati nel consenso informato allegato alla presente nota;
- che a parere del sanitario il trattamento proposto è quello che offre il miglior rapporto rischio/beneficio sulla base delle condizioni cliniche del paziente;

Preso visione delle informazioni soprariportate, valutate le ulteriori informazioni ricevute ed i chiarimenti che mi sono stati forniti, e avendo compreso quanto sopra:

accetto l'impianto rifiuto l'impianto

IL MEDICO _____

Data _____ Firma del paziente _____

30/10/2019

Posta in arrivo sulla casella posta\@pec.fofi.it <Protocollo> (AOO AOO FOFI Roma)

PEC

Tipo E-mail

PEC

Da

-- < dgfdm@postacert.sanita.it >

A

< posta@pec.fofi.it >

Oggetto

LINEE DI INDIRIZZO SUL PERCORSO DIAGNOSTICO TERAPEUTICO ASSISTENZIALE PER IL LINFOMA ANAPLASTICO A GRANDI CELLULE ASSOCIATO AD IMPIANTI PROTESICI MAMMARI (BIA-ALCL) E CONSENSO INFORMATO- REVISIONE OTTOBRE 2019#356953193#

Mercoledì 30-10-2019 10:38:00

Si trasmette come file allegato a questa e-mail il documento e gli eventuali allegati.

Registro: DGDMF

Numero di protocollo: 61200

Data protocollazione: 30/10/2019

Segnatura: 0061200-30/10/2019-DGDMF-MDS-P

Allegati:

A1_356953438.pdf A2_356953585.pdf Documento_Principale_0061200-30_10_2019-DGDMF-MDS-P.pdf

Dati Tecnici:

smime.p7s testo_email.html message.eml sostitutiva.xml Daticert.xml